Tumores parafaríngeos

M Makeieff
N Quaranta
B Guerrier

Resumen. – Los tumores del espacio parafaríngeo son poco frecuentes (menos del 1 % de los tumores de cabeza y cuello). Su etiología es diversa, pero los adenomas pleomorfos originados en la parótida, los tumores nerviosos y los paragangliomas del nervio vago representan más de dos tercios de los casos. Se mantienen asintomáticos durante largo tiempo, por lo que en el momento del diagnóstico tienen a menudo un tamaño importante. Debido al volumen del tumor, la complejidad del espacio parafaríngeo y las posibles dificultades de la extirpación, es indispensable un diagnóstico por imágenes que comprenda como mínimo tomografía computadorizada (TC), resonancia magnética (RM) y eventualmente arteriografía. El tratamiento de estos tumores es fundamentalmente quirúrgico. La cirugía en esta región profunda, cuyo contenido vasculonervioso es importante, puede plantear dificultades técnicas. Sin pretender ser exhaustivo, este artículo presenta una síntesis de la anatomía, clínica, diagnóstico y tratamiento de tumores del espacio parafaríngeo.

© 2000, Editions Scientifiques et Médicales Elsevier SAS, París. Todos los derechos reservados.

Introducción

Los tumores parafaríngeos se definen como tumores desarrollados a expensas de elementos anatómicos (nervios, vasos, ganglios linfáticos, tejido graso, tejido salival) situados en los espacios parafaríngeos. A menudo son clínicamente evidentes por su volumen, pero pueden ser completamente asintomáticos o manifestarse sólo a través de signos indirectos, consecuencia del desplazamiento de la pared faríngea y el estrechamiento de su luz. Debido a los problemas de abordaje quirúrgico que plantea esta región profunda, situada en un marco óseo, la exéresis de estos tumores es compleja, y puede verse dificultada por la propia naturaleza del tumor y el entorno vasculonervioso. Se comprende entonces la importancia de realizar un estudio previo al tratamiento, que permita llegar a un diagnóstico lo más exacto posible y planear la intervención quirúrgica en las mejores condiciones, tanto desde el punto de vista de la preparación del paciente como del equipo.

Este artículo pretende ser fundamentalmente clínico, ya que los tumores parafaríngeos son histológicamente diversos y tienen sus manifestaciones clínicas propias. Tras un obligado recuerdo de la anatomía y los distintos tipos de tumores de los espacios parafaríngeos, se aborda el cuadro clínico, primero en términos generales y luego referidos específicamente a ciertas variedades tumorales más frecuentes en esta región, para terminar con el tratamiento quirúrgico.

Marc Makeieff : *Chef de clinique-assistant des Hôpitaux.*
Nicolas Quaranta : *Interne des Hôpitaux, Université de Parme, Italie.*
Bernard Guerrier : *Professeur des Universités, chef de service.*
Service ORL et chirurgie cervico-faciale, hôpital Gui de Chauliac, centre hospitalier universitaire, 2, avenue Bertin-Sans 34295 Montpellier cedex 5, France.

Anatomía de los espacios parafaríngeos *(fig. 1)*

El espacio parafaríngeo es una región anatómica compleja ya que se sitúa profundamente entre la parte alta de la faringe, la aponeurosis prevertebral y la región parotídea.

Varias fascias musculoaponeuróticas compartimentan esta región y encauzan el desarrollo tumoral. El límite superior del espacio parafaríngeo está constituido por la base del cráneo (hueso temporal) y la fascia faringobasilar; el límite inferior es un plano transversal arbitrario que pasa por la unión entre el vientre posterior del músculo digástrico y el asta mayor del hueso hioides [25]. La región parafaríngea comunica por arriba y delante con la fosa infratemporal, de la que está separada por el músculo pterigoideo medio. Clásicamente se distingue un espacio retrofaríngeo impar y medio, y un espacio laterofaríngeo par y simétrico.

ESPACIO RETROFARÍNGEO

Presenta una cara superior, corresponde a la apófisis basilar del occipital y al arco anterior del atlas; una cara anterior, la aponeurosis retrofaríngea; dos caras laterales, los tabiques faringoprevertebrales sagitales de Charpy; y una cara posterior, la aponeurosis prevertebral. El límite inferior se representa artificialmente a través de un plano horizontal que pasa por el borde inferior de la tercera vértebra cervical. Este espacio está en continuidad directa con el espacio retrovisceral cervicotorácico. Está constituido por tejido celular y elementos linfoides, desarrollados sobre todo en el período prepuberal, que luego se atrofian. Delante de la segunda vértebra cervical se encuentra el ganglio cervical superior.

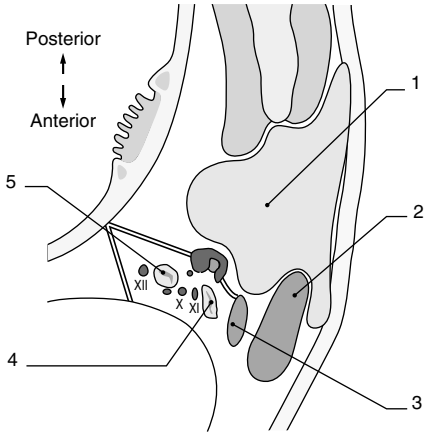

1 *Sección horizontal de los espacios parafaríngeos.*
1. Parótida; 2. esternocleidomastoideo; 3. digástrico; 4. vena yugular interna; 5. arteria carótida interna.

ESPACIO LATEROFARÍNGEO

El espacio laterofaríngeo es el más importante y está dividido por el diafragma estiloideo o ramillete de Riolano en dos compartimentos: espacio preestiloideo y espacio retroestiloideo.

El ramillete de Riolano es una formación osteomusculoligamentosa constituida por la apófisis estiloides, los tres músculos estiloideos (estilofaríngeo, estilogloso, estilohioideo – «las tres flores rojas») y los tres ligamentos estiloideos (estilofaríngeo, estilomandibular y estilohioideo – «las tres flores blancas»). Estas formaciones musculoligamentosas se disponen en tres planos que, en una sección, constituyen un triedro. El espacio preestiloideo se encuentra delante del triedro, el espacio retroestiloideo detrás, y la celda parotídea en el propio triedro.

■ *Espacio preestiloideo*

Límites

El espacio preestiloideo tiene forma de ángulo diedro o prisma triangular de tres paredes: lateral, medial y posterior, y dos extremos: superior e inferior.

La pared lateral está constituida por el músculo pterigoideo interno y su aponeurosis, que por la parte superior se une al ligamento esfenomaxilar y a la base del cráneo al interior del agujero redondo mayor.

La pared medial corresponde a la pared lateral de la faringe, constituida a ese nivel por el músculo constrictor superior y la aponeurosis faringobasilar. Esta pared se relaciona por arriba con la parte cartilaginosa de la trompa de Eustaquio y por debajo con la celda amigdalina.

La pared posterior es la parte interna del diafragma estiloideo, que separa el espacio preestiloideo del retroestiloideo. Está constituida por el ligamento estilofaríngeo, el músculo estilofaríngeo y el tabique estiloglosomaxilar en la parte superior, y por el músculo estilogloso, el ligamento estilomandibular y el ligamento esfenomandibular en la parte inferior.

El extremo superior se sitúa entre la trompa de Eustaquio, al interior y el agujero redondo, al exterior.

El extremo inferior está constituido en parte por el tabique submaxilopreestiloideo y se comunica libremente con la región submaxilar.

Contenido

El espacio preestiloideo es un espacio casi virtual que contiene tejido celuloadiposo y una parte de la porción mediofacial de la parótida, de donde emana la prolongación faríngea y algunos elementos vasculonerviosos. El nervio glosofaríngeo o IX par, procedente del espacio retroestiloideo, penetra en este espacio entre el músculo estilofaríngeo y el músculo estilogloso, y lo atraviesa.

■ *Espacio retroestiloideo*

Límites

El espacio retroestiloideo tiene forma de prisma cuadrangular de cuatro paredes: posterior, anterior, medial y lateral, y dos extremos: superior e inferior.

La pared anterior está constituida por el diafragma estiloideo, cuyos elementos más externos sirven de apoyo a la glándula parótida. El espacio retroestiloideo está separado del preestiloideo por el ligamento estilofaríngeo y el músculo estilofaríngeo. El ligamento estilofaríngeo se sitúa en un plano frontal que pasa delante del pilar posterior de la faringe e indica a la aponeurosis estilofaríngea, que cierra el intervalo comprendido entre el ángulo lateral de la faringe y el músculo estilofaríngeo. La arteria carótida interna discurre junto al ligamento estilofaríngeo durante todo su trayecto por el espacio retroestiloideo.

La pared posterior es la aponeurosis prevertebral, que sirve de apoyo posterior a los distintos elementos contenidos en este espacio.

La pared medial está constituida por la cara lateral del tabique sagital de Charpy, que separa el espacio retroestiloideo del espacio retrofaríngeo.

La pared lateral, que cierra exteriormente el espacio retroestiloideo, está integrada por el vientre posterior del músculo digástrico (reforzado interiormente por el músculo estilohioideo y recubierto por las inserciones mastoideas del músculo esternocleidomastoideo).

El extremo superior está formado por la cara inferior del peñasco. Está limitado por delante por la línea de inserción de los músculos de la porción media del ramillete estiloideo, línea que va desde la inserción del músculo digástrico sobre la apófisis mastoides hasta el borde anterior del agujero carotídeo, pasando por la base de la apófisis estiloides.

El extremo inferior, artificial, se representa a través de un plano horizontal que pasa por el borde inferior de C3.

Contenido

El espacio retroestiloideo contiene numerosos elementos vasculares, linfáticos, nerviosos y paraganglionares, cuya existencia explica la heterogeneidad de los tumores que pueden desarrollarse en él. Ahí se aloja la arteria carótida interna, la vena yugular interna, los pares craneales IX, X, XI y XII (glosofaríngeo, vago, accesorio e hipogloso), la cadena simpática cervical con su ganglio superior, los ganglios linfáticos que rodean la vena yugular interna y el nervio espinal, el tejido nervioso paraganglionar retrocarotídeo, yugular, intravagal y paravagal.

Histopatología de los tumores del espacio parafaríngeo

Los tumores de los espacios parafaríngeos son poco frecuentes y representan aproximadamente entre el 0,5 y 1 % de todos los tumores de cabeza y cuello [3]. Se ha descrito una gran variedad, tanto benignos como malignos. En el espacio retrofaríngeo se desarrollan tumores de naturaleza diferente a la de los hallados en el espacio laterofaríngeo. En este último son más frecuentes las neoplasias primarias, mientras que en el espacio retrofaríngeo éstas representan únicamente el 5,5 % del total. Por consiguiente, es preciso considerar las dos regiones por separado.

Tumores del espacio retrofaríngeo

Las enfermedades tumorales más frecuentes son secundarias y de naturaleza linfática, es decir, adenopatías metastásicas de un carcinoma de la rinofaringe o la orofaringe, o localizaciones de una hemopatía tipo linfoma.

El único tumor primario y además excepcional es el cordoma, desarrollado a partir de vestigios de la notocorda, tejido embrionario que sirve de guía para la formación de la columna vertebral. Estos cordomas surgen en la región cervicofacial, es decir, en el extremo superior de la apófisis basilar, ya sea entre ésta y la odontoides, o entre la odontoides y el cuerpo del axis. Los cordomas que se desarrollan en el espacio retrofaríngeo suelen originarse en C2-C3.

También se han descrito algunos casos excepcionales de lipomas y de tumores malignos desarrollados a partir de elementos nerviosos (dendrogliomas) o musculares (rabdomiosarcomas). Las infecciones e inflamaciones son mucho más frecuentes que los tumores.

Tumores del espacio laterofaríngeo

Predominan las neoplasias primarias (más del 90 %) y se distribuyen fundamentalmente entre tumores de las glándulas salivales (entre el 40 y 50 %) y del tejido nervioso (entre el 25 y 40 %). Las demás neoformaciones (adenopatías metastásicas, quistes congénitos, tumores inflamatorios) son menos frecuentes (entre el 10 y 35 %) [3, 25]. El 80 % de estos tumores son benignos.

Tumores primarios

TUMORES DE LAS GLÁNDULAS SALIVALES

Son los tumores más frecuentes de los espacios parafaríngeos. Se desarrollan a partir de la parótida o de las glándulas salivales accesorias. Representan entre el 40 y 50 % de los tumores parafaríngeos [37], y el 90 % de ellos son adenomas pleomorfos.

El adenoma pleomorfo, originado en el lóbulo profundo de la parótida, es el tumor más frecuente de los espacios parafaríngeos, sin embargo, sólo el 1 % de los tumores del lóbulo profundo tienen expresión parafaríngea [5]. Consiguen desarrollarse en el espacio parafaríngeo anterior preestiloideo porque crecen a través del desfiladero estilomandibular, delimitado posteriormente por la apófisis estiloides y el ligamento estilomandibular, y anteriormente por la rama ascendente de la mandíbula y el ligamento esfenomandibular. La rigidez de las paredes de este desfiladero confiere a estos tumores un aspecto particular «en campana» (*dumb-bell tumors*) [27].

Los adenomas pleomorfos de la parótida suelen ocupar una posición preestiloidea, aunque excepcionalmente alcanzan el espacio parafaríngeo pasando por detrás del ligamento estilomandibular.

Todos los tipos de tumores que afectan la glándula parótida pueden tener una expresión parafaríngea, en particular los cistadenolinfomas *(cuadro I)* [5, 13].

Puede que el tumor tenga su origen en el tejido salival extraparotídeo situado en la grasa parafaríngea o en la mucosa faríngea, caso en que aparece separado de la glándula parótida. Si el tumor procede de una glándula situada en el tejido adiposo del espacio parafaríngeo, su ubicación es lateral al músculo constrictor; por el contrario, si su origen es una glándula salival mucosa, se desarrolla en sentido medial a dicho músculo; de ahí el interés y la importancia de las técnicas de diagnóstico por imágenes.

Cuadro I. – Tumores primarios benignos y malignos de espacios parafaríngeos [25].

	Benigno	Maligno
Tumores salivales	Adenoma monomorfo Oncocitoma Cistadenolinfoma Adenoma pleomorfo	Carcinoma de células acinares Adenocarcinoma Carcinoma adenoide quístico Carcinoma sobre adenoma pleomorfo Carcinoma mucoepidermoide Carcinoma indiferenciado
Tumores de origen nervioso	Schwanoma Neurofibroma Ganglioneuroma	Schwanosarcoma Neurofibrosarcoma Simpaticoblastoma
Quimiodectomas	Paraganglioma	Paraganglioma maligno
Otros	Lipoma Linfangioma Quiste branquial Hiperplasia linfoide Hemangioma Mieloblastoma Hemangioendotelioma Ameloblastoma Pseudotumor inflamatorio Leiomioma Meningioma Rabdomioma Teratoma Tumor amiloide	Sarcomas, fibrosarcoma Cordoma Histiocitoma fibroso Hemangiopericitoma Linfoma Meningioma maligno Plasmocitoma Rabdomiosarcoma

Considerando el conjunto de los tumores salivales, la incidencia de los tumores malignos oscila aproximadamente entre el 25 y 35 %. Los tipos histológicos más frecuentes en este espacio son los carcinomas sobre adenomas pleomorfos, carcinomas adenoides quísticos y tumores de células acinares [3, 36].

TUMORES DE ORIGEN NERVIOSO

Los tumores del espacio parafaríngeo de origen nervioso son los más frecuentes después de los tumores salivales. A diferencia de éstos, se localizan a menudo en el espacio retroestiloideo, ya que provienen de estructuras nerviosas o neuroectodérmicas.

■ *Schwanomas*

Estos tumores son relativamente frecuentes. En una serie de 476 tumores parafaríngeos registrados por varios autores, Batsakis halló un 18,7 % de schwanomas [3].

Los schwanomas proceden de la célula de Schwann, que constituye el revestimiento neuroglial de los nervios craneales y del simpático cervical. Pueden afectar a todos los nervios periféricos, pero entre el 25 y 48 % se desarrolla en la región cervical, preferentemente en el X par craneal y la cadena simpática [9]. Se han descrito también casos menos frecuentes de schwanomas de los nervios IX, XI y XII. Son tumores benignos de crecimiento lento, forma esférica o multilobulada y consistencia elástica, que en casos poco frecuentes se manifiestan como un síndrome deficitario del nervio afectado, excepto en el caso del simpático. Están poco vascularizados, únicamente en la cápsula. Pueden llegar hasta el agujero yugular y sobrepasar la base del cráneo; en estos casos a menudo es imposible distinguir entre un tumor originado en la región parafaríngea o en la base del cráneo [22]. La degeneración maligna es excepcional y suele aparecer como complicación de una enfermedad de Von Recklinghausen.

■ *Neurofibromas*

Son tumores de origen nervioso desarrollados a partir de células de Schwann o perineurales, con un componente fibroblástico. Adoptan un aspecto plexiforme o nodular y se

han descrito sobre todo en los pares craneales IX, X y XI. Pueden ser aislados o múltiples; caso en que se integran en el cuadro de la enfermedad de Von Recklinghausen [41]. Los neurofibromas pueden degenerar en neurofibrosarcomas, particularmente en los pacientes que padecen la citada enfermedad: aproximadamente el 5 % [8].

Ganglioneuroma

Es un tumor derivado de los ganglios cerebroespinales y simpáticos que afecta a los individuos jóvenes. Es encapsulado, blanco al corte y poco frecuente en el cuello; su localización habitual es el mediastino posterior y la región retroperitoneal. Se constituye de grandes células simpáticas, englobadas en tejido fibroso, y células de Schwann. En casos excepcionales, puede degenerar y adoptar un aspecto histológico próximo al schwanoma maligno.

PARAGANGLIOMAS O QUIMIODECTOMAS

Son tumores generalmente benignos y muy vascularizados. Proceden de la célula paraganglionar (de origen neuroectodérmico, con funciones quimiorreceptoras y barorreceptoras). Las células se sitúan a lo largo de una estela celular que se extiende desde la base del cráneo hasta el extremo de los nervios IX, X, y en algunos casos también del V (nervio trigémino) [14].

Representan aproximadamente el 10 % de los tumores del espacio parafaríngeo [3]. En dicho espacio, se originan a partir de células situadas alrededor e interior del ganglio plexiforme del nervio vago y del bulbo carotídeo. La mayoría de los paragangliomas vagales (aproximadamente dos tercios) se presentan como tumores parafaríngeos, a diferencia de los paragangliomas carotídeos, que sólo invaden el espacio retroestiloideo en el 8 % de los casos [14, 36]. Los quimiodectomas son tumores muy vascularizados por vasos procedentes de las carótidas externa e interna. En su desarrollo, establecen relaciones importantes con la carótida interna y, en casos excepcionales, pueden alcanzar e invadir la base del cráneo y el endocráneo.

Se han descrito localizaciones múltiples, especialmente en las formas familiares.

OTROS TUMORES

En esta región, los quistes branquiales son muy poco frecuentes pero posibles [16, 26]. Derivan del primer y segundo arco, y se localizan en contacto con la porción retrofaríngea, situada delante del plano vascular. En esta forma de expresión pueden alcanzar un tamaño considerable.

También se han descrito otros tumores (lipomas, linfangiomas quísticos, angiomas) [13].

Tumores secundarios

TUMORES ORIGINADOS EN LOS GANGLIOS LINFÁTICOS

Hemopatías

La más frecuente es el linfoma, que representa aproximadamente el 8 % de los tumores parafaríngeos [3]. Se trata de linfomas localizados estrictamente en el tejido ganglionar del espacio laterofaríngeo, y no derivados del anillo de Waldeyer.

Metástasis ganglionares

Constituyen el 3,4 % de los tumores parafaríngeos [3]. Los carcinomas epidermoides de cabeza y cuello pueden metastatizar en el espacio parafaríngeo; en cambio, rara vez una metástasis parafaríngea es el signo único y revelador de un carcinoma de las vías aerodigestivas superiores (VADS). Se han descrito casos excepcionales de ganglios parafaríngeos aislados, indicativos de un carcinoma de tiroides diferenciado o indiferenciado *(cuadro I)* [17, 28, 34].

Estudio clínico

Al desarrollarse en una región profunda limitada por un marco óseo, los tumores de los espacios parafaríngeos son asintomáticos en sus fases iniciales y a menudo se diagnostican cuando han alcanzado un tamaño voluminoso, de 3 cm aproximadamente [19].

CIRCUNSTANCIAS DEL DIAGNÓSTICO

La situación más frecuente es el descubrimiento de una masa orofaríngea o cervical. No es raro que se produzca de manera casual, ya sea por el paciente o por el médico de cabecera en el curso de una exploración sistemática. A veces se describe una vaga sensación de obstáculo faríngeo de varios meses de duración.

Síndrome de masa

Síntomas debidos al volumen tumoral. El efecto de masa que el tumor ejerce sobre las estructuras adyacentes puede causar disfagia, sensación de obstáculo faríngeo, rinolalia, y ronquidos. Se han descrito síndromes de apnea del sueño, secundarios al desplazamiento de la faringe [39]. Algunos síntomas otológicos (tensión del pabellón auricular, dolor o hipoacusia por otitis serosa) pueden atribuirse al efecto de masa por compresión de la trompa de Eustaquio.

Síntomas debidos a la naturaleza del tumor. En presencia de dolor o signos de afección nerviosa debe sospecharse un tumor maligno. Puede tratarse de disfonía por parálisis del nervio recurrente, rinolalia por parálisis del velo del paladar, disartria por parálisis de la hemilengua o síndrome de Claude Bernard-Horner [36]. Es poco frecuente que un tumor nervioso benigno cause un síndrome deficitario del nervio afectado por el tumor, excepto en el caso del simpático cervical. La afectación de los nervios craneales IX, X, XI, XII y del simpático cervical debe suscitar la sospecha de una lesión maligna, al igual que los dolores localizados en la hemifacies o con irradiación dentaria y el trismo.

Síntomas generales (cefalea, síncope, hipertensión, inestabilidad, etc.)

Son poco frecuentes y debidos a un paraganglioma secretante o relacionado con un feocromocitoma.

EXAMEN CLÍNICO

El signo más expresivo es una masa orofaríngea cuya exploración explicita las características.

Masa orofaríngea

El desplazamiento inducido por el tumor afecta la pared faríngea, la región amigdalar y del velo del paladar. Una protuberancia por detrás del pilar posterior apunta principalmente a un tumor del espacio retroestiloideo, mientras que un tumor del espacio preestiloideo suele provocar un desplazamiento de la amigdala y del velo *(figs. 2, 3)*. Este signo, a veces discreto, puede confundirse con una hipertrofia amigdalina o un flemón de la amígdala. De hecho, se ha descrito el descubrimiento de tumores parafaríngeos en pacientes programados para amigdalectomías [1]. La exploración detenida de la mucosa confirma su aspecto normal o ligeramente hiperémico.

2 *Protuberancia laterofaríngea anterior por tumoración preestiloidea.*

3 *Protuberancia por detrás del pilar posterior por tumoración retroestiloidea.*

Masa cervical

A la masa orofaríngea puede asociarse una masa cervical infraparotídea o lateral. Paradojalmente, algunas masas voluminosas de la orofaringe no tienen ninguna expresión cervical o se manifiestan únicamente como un ligero relleno del ángulo retromandibular.

Tanto en la palpación bucal como en la cervical, se intenta precisar con el dedo los límites lateral, superior e inferior. Se aprecia asimismo la consistencia de la masa. Se buscan los latidos de la carótida y el posible carácter pulsátil del tumor. La palpación bidigital bucal y cervical confirma el origen extrafaríngeo de la protuberancia y la coexistencia de una masa infraparotídea cuya presión produce desplazamiento amigdalar, característica de los tumores parotídeos.

En la exploración otorrinolaringológica y cervical se investigan los signos deficitarios en los territorios de los pares craneales V, VII (facial), IX, X, XI, XII, y se descarta la existencia de un tumor maligno de las VADS.

En la exploración del tímpano se buscan signos de disfunción tubárica.

Estudios complementarios

Consisten fundamentalmente en pruebas de diagnóstico por imágenes. La ecografía puede aportar algunos datos en caso de masa cervical concomitante; en cambio, la sialografía parotídea carece hoy en día de interés frente a las imágenes obtenidas gracias a las técnicas de tomografía computadorizada (TC) y resonancia magnética (RM), que junto con la arteriografía, constituyen las tres exploraciones más eficaces. El objetivo de este estudio es evaluar con la mayor exactitud posible la extensión de la lesión y sus relaciones para determinar su naturaleza, orientar la elección de la vía de abordaje y prever dificultades quirúrgicas.

TOMOGRAFÍA COMPUTADORIZADA Y RESONANCIA MAGNÉTICA

La tomografía computadorizada y la resonancia magnética son dos exploraciones esenciales [4, 30, 40] *(cuadro II).*

Tomografía computadorizada de alta resolución con medio de contraste

Es la exploración indicada en primera intención, ya que muestra adecuadamente los tejidos del espacio parafaríngeo. Permite diferenciar con una fiabilidad de 75 a 90 % [23] un tumor localizado en la fosa retroestiloidea de otro situado en la fosa preestiloidea, así como evaluar el marco óseo constituido por las apófisis pterigoides, los cuerpos vertebrales y la base del cráneo. Detecta la presencia de calcificaciones e informa sobre la localización, aspecto, contorno y vascularización del tumor, pero no permite diagnosticar su naturaleza, aunque la presencia de una masa hipervascularizada en la TC lleva a sospechar un paraganglioma. Esta exploración permite, además, revelar la existencia de eventuales tumores homolaterales o contralaterales asintomáticos. Habida cuenta del desarrollo actual del diagnóstico por imágenes tridimensional, esta técnica podría aplicarse en un futuro próximo en la exploración de los espacios parafaríngeos, ya que ofrece una buena aproximación espacial del volumen, límites y relaciones del tumor [21].

Resonancia magnética

La resonancia magnética (RM) es hoy por hoy la exploración más importante para el estudio de los tumores parafaríngeos [19, 20, 23, 25, 38]. La posibilidad de obtener imágenes en cortes frontales, axiales y sagitales es una ventaja significativa frente a la TC, ya que aporta una mejor evaluación espacial. Las imágenes potenciadas en T1 permiten visualizar la anatomía normal y los ribetes grasos peritumorales; las imágenes potenciadas en T2 muestran los márgenes del tumor y la interfase tumor-músculo. Es el procedimiento que determina con mayor precisión las conexiones con la base del cráneo, así como la existencia o no de una prolongación endocraneal (tumor «en alforja»). Los principales tumores (adenomas pleomorfos, tumores nerviosos y paragangliomas) pueden diferenciarse por las características de la señal en T1 y T2, con o sin inyección, y el desplazamiento del eje carotídeo [19].

La RM delimita con precisión las relaciones del tumor y el eje yugulocarotídeo [38], y pone de manifiesto la situación de la arteria carótida interna delante del tumor. La angiorresonancia magnética permite hoy en día una buena evaluación del eje carotídeo (trayecto, aspecto, dirección). El desplazamiento de la carótida producido por el tumor aporta información sobre su localización y naturaleza: suele ser posterior y externo en caso de tumores salivales, y anterior e interno en caso de tumores nerviosos y paragangliomas del nervio vago [38]. Asimismo, permite visualizar correctamente el *flush* de un paraganglioma [37]. Sin embargo, la angiorresonancia magnética no puede sustituir la arteriografía clásica para el estudio de los paragangliomas.

La TC y la RM no distinguen un tumor benigno de uno maligno [10]. Los elementos que orientan hacia el diagnóstico de un tumor maligno son: límites poco definidos, falta de homogeneidad e invasión de las estructuras adyacentes. Los signos de erosión ósea, bien visibles en la TC, son también sospechosos de malignidad, pero pueden estar presentes en algunos tumores benignos.

Cuadro II. – Resumen de características radiológicas de los tumores de espacios parafaríngeos.

	TC	TC con contraste	T1	T2	T1 con gadolinio
Tumores salivales	Hiperdensos Densidad muscular Aspecto homogéneo o heterogéneo (áreas quísticas y hemorrágicas) Calcificaciones	Captación de contraste, variable Homogéneo cuando es de gran tamaño ACI posteromedial	Hipointenso Aspecto homogéneo o heterogéneo	Hiperintenso	Hiperintenso
Schwanoma	Aspecto homogéneo o heterogéneo cuando son de gran tamaño	Captación de contraste (*leaked contrast*) ACI anterior	Hipointenso	Hiperintenso	Hiperintenso (*leaked contrast*)
Paraganglioma	Isodenso Erosión ósea de la base del cráneo	Captación de contraste ACI anterior	Señal intermedia Aspecto en sal y pimienta	Señal intermedia Aspecto en sal y pimenta	Hiperintenso Captación de contraste heterogénea *Flow void*
Quiste branquial	Hipodenso Aspecto mucoide	No capta contraste	Entre hipointenso e hiperintenso	Hiperintenso	Si está infectado: corona hiperintensa con hipointensidad central
Linfangioma quístico	Hipodenso	Captación de contraste en la periferia	Hipointenso Quiste simple o múltiple	Hiperintenso	Hiperintensidad de la corona
Adenopatía metastásica	Isodenso	Hipodensidad central + corona irregular con captación de contraste Si la cápsula está rota se borran los planos	Hipointenso	Desde hiperintenso hasta hipointenso	Hipointensidad central e hiperintensidad periférica (con supresión de la grasa)
Lipoma	Hipodenso		Hiperdenso	Intermedio	
Sarcoma	Erosión ósea		Intermedio	Intermedio	Captación de contraste inespecífica
Linfoma	Sin erosión ósea		Intermedio	Intermedio	Captación de contraste inespecífica

TC: tomografía computadorizada; ACI: arteria carótida interna.

ANGIOGRAFÍA

La arteriografía se indica cuando el tumor presenta un realce en la TC o la RM [35], que hace temer la invasión de la arteria carótida interna. Distingue claramente un paraganglioma de un tumor nervioso. Permite emitir un diagnóstico positivo, estimar el tamaño del tumor y evaluar si su inyección es precoz o tardía. Muestra las relaciones del tumor y el eje carotídeo, e informa sobre la permeabilidad del polígono de Willis, dato importante a la hora de la intervención quirúrgica.

ANÁLISIS DE LABORATORIO

Aunque los paragangliomas secretan rara vez catecolaminas, debe determinarse siempre la concentración sérica de catecolaminas y ácido vanilmandélico en la orina, para no pasar por alto un posible feocromocitoma concomitante. En el caso de pacientes con tumores secretantes de catecolaminas, algunos autores han propuesto un tratamiento pre y peroperatorio con bloqueadores de las sinapsis adrenérgicas (propranolol, fenoxibenzamina) y fármacos que causan reducción de las catecolaminas (*catecholamine depleting agents*), como la α-metil-P-tirosina, teniendo en cuenta el riesgo de la anestesia [12].

BIOPSIA Y CITOPUNCIÓN

La biopsia por vía transoral está contraindicada, porque entraña riesgo de hemorragia en el caso de tumores vasculares, favorece las recidivas en caso de tumores parotídeos y dificulta la exéresis debido a los fenómenos inflamatorios que provoca.

La citopunción de las lesiones del espacio parafaríngeo se aborda por vía oral o laterocervical cuando éstas son palpables. Puede realizarse bajo control ecográfico o de TC [31, 42] y ofrece una sensibilidad superior al 80 % [24, 31].

Resulta útil en la fase diagnóstica, en caso de pacientes inoperables, ya que confirma la malignidad. También es interesante durante el seguimiento terapéutico, ya que las técnicas de diagnóstico por imágenes no siempre permiten distinguir entre recidiva tumoral o metástasis y lesiones cicatriciales.

Diagnóstico etiológico

TUMORES RETROFARÍNGEOS

Los cordomas son poco sintomáticos en su fase inicial. Se descubren a menudo cuando su tamaño voluminoso los hace sintomáticos: rigidez dolorosa del raquis, trastornos de la estática de la nuca, disfagia, rinolalia o disnea de decúbito. A la palpación, el tumor es de consistencia bastante blanda, mal delimitado y recubierto por una mucosa de aspecto normal.

La TC muestra una lesión heterogénea, multilobulada, con zonas de necrosis y hemorragia, así como calcificaciones *(fig. 4)*. Se extiende a partir del cuerpo vertebral, englobando en mayor o menor medida la base del cráneo según su localización, y rechazando la mucosa retrofaríngea. En la RM, la señal es de intensidad variable dependiendo de las características histológicas de la lesión *(fig. 5)*. Permite concretar las relaciones con el conducto vertebral y su contenido y, de este modo, su operabilidad. El diagnóstico se realiza por biopsia.

TUMORES LATEROFARÍNGEOS

■ *Tumores preestiloideos*

Adenoma pleomorfo del lóbulo profundo de la parótida

Los adenomas pleomorfos son los tumores más frecuentes de estos espacios y se manifiestan clínicamente como una

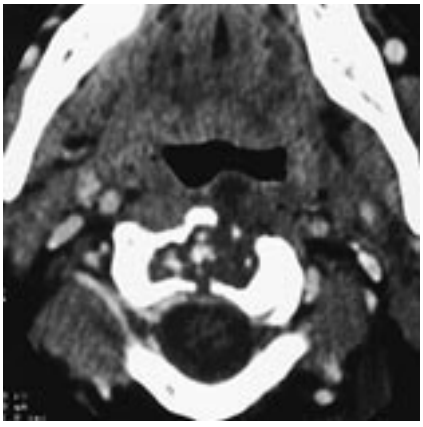

4 *Cordoma. Tomografía computadorizada: masa heterogénea de C1 con expresión retrofaríngea.*

5 *Cordoma. Resonancia magnética sagital, eco de espín. Realce heterogéneo de la masa. Extensión anterior retrofaríngea y posterior hacia el conducto vertebral.*

masa de la orofaringe que desplaza hacia adentro y adelante la amígdala, el paladar blando o ambas estructuras. La palpación endobucal precisa las características de la masa (sólida, firme, redondeada, regular o con protuberancias, simple o multinodular), y define fácilmente sus contornos (por dentro, arriba y abajo, estando lateralmente en contacto con la pared). En algunos casos, la exploración detecta detrás del gonión una expresión cervical de la masa, cuya palpación bidigital, con dedo endobucal y cervical, constata la continuidad con la masa orofaríngea. Disfunción tubárica, rinolalia, ronquido o síndrome de apnea del sueño son consecuencia de tumores voluminosos, mientras que una parálisis o paresia facial hacen temer la transformación maligna.

En la TC, el adenoma pleomorfo presenta una densidad análoga a la de los músculos. Suele mostrar un aspecto heterogéneo, con áreas de necrosis o hemorragia intratumoral de apariencia hipodensa e hiperdensa, respectivamente *(fig. 6)*. En casos muy poco frecuentes se observan calcificaciones.

En las imágenes potenciadas en T1 de la RM se observan áreas hipointensas o emisoras de señales intermedias (necrosis), y áreas hiperintensas (hemorragia) *(figs. 7, 8)*. En las imágenes potenciadas en T2, los componentes quísticos y hemorrágicos son hiperintensos, mientras que las regiones fibrosas o calcificadas son hipointensas *(fig. 9)*. El eje vascular carotídeo está rechazado hacia atrás.

Cuando el tumor sobrepasa los 4 cm, es difícil saber si procede del lóbulo profundo o de las glándulas salivales accesorias faríngeas. Los signos que orientan hacia un tumor del lóbulo profundo son: ampliación del desfiladero estilomandibular, aspecto bilobulado o «en campana», desaparición

6 *Tomografía computadorizada. Adenoma pleomorfo del lóbulo profundo. Masa relativamente homogénea «en reloj de arena».*

del ribete graso por la parte externa, continuidad del tumor con el resto de la glándula y desplazamiento hacia adentro del músculo constrictor *(fig. 9)*.

Lipomas

Los lipomas de la prolongación faríngea de la parótida causan un desplazamiento comparable de la pared orofaríngea, y la palpación pone de manifiesto un tumor blando, mal delimitado y deprimido. Nunca muestran signos deficitarios neurales.

Presentan una señal homogénea hipointensa, aspecto característico en la TC. En la secuencia T1 de la RM la lesión es hiperintensa, mientras que en las imágenes potenciadas en T2 la señal está atenuada. Una hemorragia intratumoral puede modificar el aspecto.

Quistes branquiales

Suele tratarse de quistes de la primera o la segunda hendidura [16, 26]. Presentan en ocasiones un orificio de drenaje. Aparecen pocas veces en los espacios parafaríngeos, y se manifiestan como una masa poco sintomática y a veces voluminosa. Son heterogéneos en la TC, hipodensos o isodensos con relación a los músculos, y rara vez puede identificarse su pared, demasiado delgada, salvo en los quistes sobreinfectados. La señal de la RM depende de la naturaleza proteica del contenido: es hipointensa en T1 (hiperintensa en caso de infección) e hiperintensa en T2.

■ *Tumores retroestiloideos*

Tumor nervioso

Es asintomático en su fase inicial, y sólo cuando adquiere dimensiones importantes se manifiesta como una tumefacción de la orofaringe, asociada a veces a síntomas obstructivos y, en fases avanzadas, a síndromes deficitarios neurales. La masa endobucal es de consistencia bastante firme a la palpación, homogénea, elástica, redondeada, de contornos bien definidos, y suele desarrollarse por detrás del pilar posterior. Por lo general aparece aislada, pero en algunos casos sobreviene en el cuadro de una enfermedad de Von Recklinghausen [41], por lo que deben buscarse otros signos sospechosos: manchas «café con leche» de más de 15 milímetros, neurofibromas plexiformes, lentigos de la región inguinal y axilar, lesiones óseas (deformidades de la tibia, cifoescoliosis) y tumores del nervio óptico (gliomas). En el 50 % de los casos, el paciente tiene un familiar de primer grado con neurofibromatosis de tipo I. En este tipo de neurofibromatosis se han descrito múltiples tumores nerviosos. El tumor parafa-

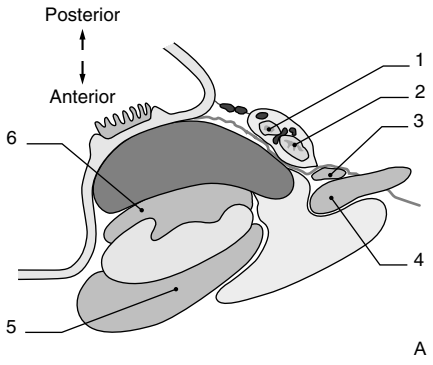

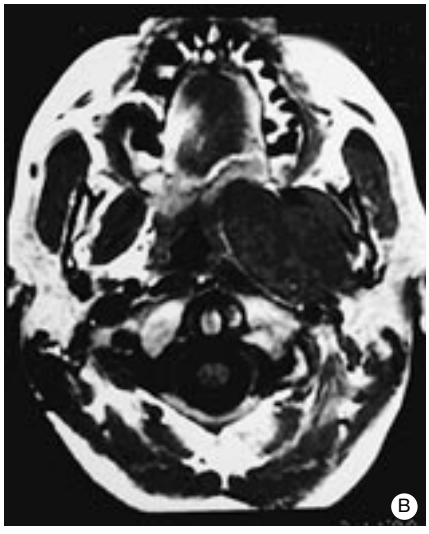

7 *Adenoma pleomorfo del lóbulo profundo.*
A.1. Carótida interna; 2. vena yugular interna; 3. digástrico; 4. esternocleidomastoideo; 5. masetero; 6. pterigoideo.
B. Resonancia magnética, T1, saturación de grasa sin gadolinio. Adenoma pleomorfo del lóbulo profundo. Contorno bien delimitado. Desplazamiento vascular posterior. Contigüidad con la parótida.

8 *Resonancia magnética, T1, saturación de grasa con gadolinio. Adenoma pleomorfo del lóbulo profundo: realce heterogéneo hipointenso e hiperintenso.*

ríngeo revela a veces la existencia de la enfermedad *(fig. 10)*, ya que el estudio de TC solicitado para explorarlo lleva a descubrir otros tumores. La incidencia de degeneración maligna de los neurofibromas, especialmente en neurofibrosarcomas, es del 5 % aproximadamente [8].

- *Schwanoma*

En la TC su aspecto es el de una lesión hipodensa, homogénea y de límites muy definidos *(fig. 11)*. Tras la inyección del medio de contraste el tumor se muestra hiperdenso y difícil de distinguir de un paraganglioma en el 30 % de los casos. En la RM, los schwanomas presentan una señal moderada o intensa en las secuencias T2, pese a que su vascularización es poco importante en la angiografía *(fig. 12)*. Este realce se interpreta como acumulación extravascular y estancamiento de medio de contraste en el tumor por drenaje venoso escaso. En algunos casos se observa la continuidad del tumor con el tronco nervioso *(fig. 13)*.

- *Neurofibromas*

Pueden presentar amplias áreas de degeneración grasa y aparecer como fibromas sin solución de continuidad con los tejidos grasos del espacio vecino.

Las neoplasias malignas de origen conjuntivo, en particular los sarcomas que se desarrollan por lo general en pacientes con neurofibromatosis, muestran un aspecto bastante homogéneo y son muy infiltrantes, por lo que causan erosiones óseas de la base del cráneo y los cuerpos vertebrales. En la RM no presentan un aspecto característico.

Paragangliomas

A diferencia del paraganglioma carotídeo, que suele expresarse a través de tumefacción laterocervical por debajo del gonión, los paragangliomas vagales se manifiestan como tumefacción parafaríngea con elevación de la parte inferior de la parótida. También pueden diagnosticarse en caso de lesión del nervio recurrente, ya que en el 30 % existen signos deficitarios de los últimos pares craneales en el momento de la primera exploración [25].

Los paragangliomas muestran un realce importante en la TC y la RM debido a su intensa vascularización. Tienen forma esférica u ovalada y contornos bien delimitados.

En la TC su aspecto es homogéneo e isodenso con respecto a los tejidos adyacentes, salvo cuando existe una necrosis o una hemorragia central. La captación de contraste es intensa y rápida, reflejo de la hipervascularización *(fig. 14)*. Pueden verse calcificaciones y, si el tumor se ha propagado a la base del cráneo, en las secciones de ventana ósea, signos evidentes de erosión.

En las secuencias en T1, los vasos se muestran como imágenes redondas o serpiginosas que no emiten señal. En las secuencias en T2, la señal es intermedia, con áreas hipointensas e hiperintensas dependiendo del flujo vascular, lo que les confiere un aspecto «en sal y pimienta» *(fig. 15)*. En los tumores voluminosos, las secuencias en T1 y T2 muestran zonas de señal hiperintensa dispersas en el tumor, que señalan el flujo (*flow void*) en los vasos principales de éste *(figs. 16, 17)*. Estos *flow voids* son característicos de los paragangliomas [20]. En los tumores de origen vagal, las carótidas interna y externa están desplazadas hacia adelante, a diferencia de lo que ocurre en los paragangliomas de la bifurcación carotídea, que las separan.

La arteriografía convencional sigue siendo indispensable para el diagnóstico de estos tumores. En los paragangliomas debe realizarse siempre una arteriografía bilateral para evaluar la pared de la arteria carótida interna, identificar todos los vasos que nutren el tumor y determinar el estado de la vascularización del polígono de Willis. Los cateterismos hiperselectivos han reducido en gran medida el riesgo de accidentes. Puede efectuarse una prueba de oclusión carotídea antes de la intervención para determinar la tolerancia de la ligadura o el pinzamiento de la carótida interna. El aspecto del paraganglioma es característico en la arteriografía, con

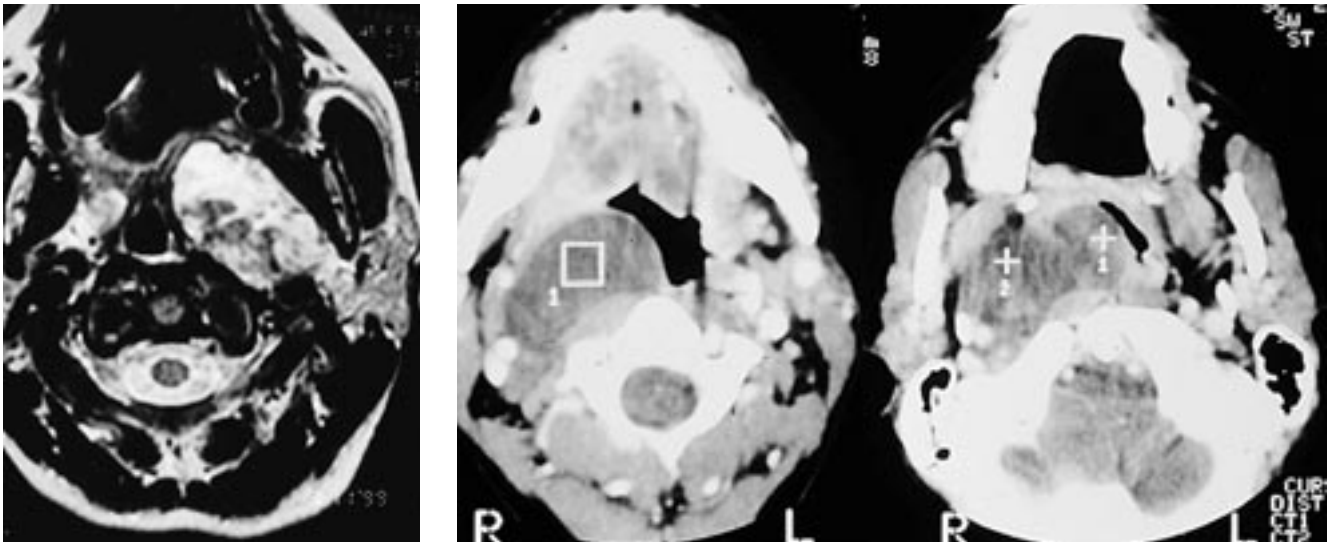

9 *Resonancia magnética, T2, con gadolinio. Adenoma pleomorfo del lóbulo profundo. Realce heterogéneo.*

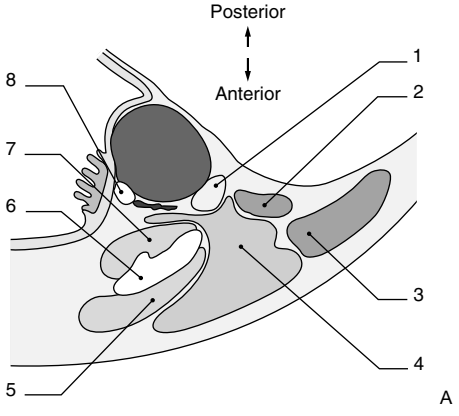

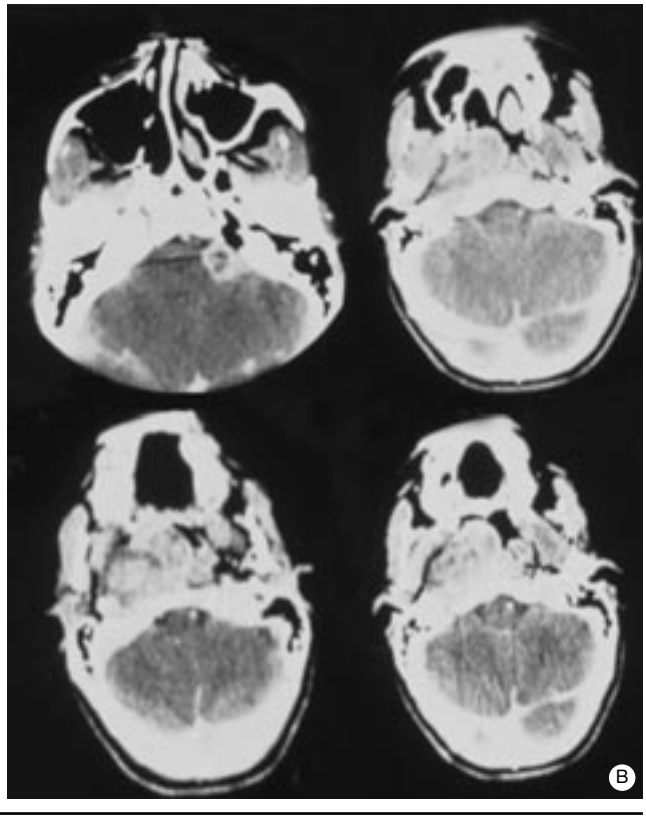

10 *Tumor nervioso.*
A.1. Vena yugular interna; 2. digástrico; 3. esternocleidomastoideo; 4. parótida; 5. masetero; 6. mandíbula; 7. pterigoideo; 8. carótida interna.
B. Tomografía computadorizada: asociación de tumor nervioso parafaríngeo y neurinoma del nervio facial, paciente con enfermedad de Von Recklinghausen.

flush intenso, a diferencia de los tumores nerviosos, que se limitan a desplazar la carótida hacia adelante y hacia adentro *(fig. 18).*

La angiografía digital y la angiorresonancia magnética no aportan tanta información *(fig. 19).*

Se puede proceder a la embolización del tumor durante la arteriografía. Después de un cateterismo hiperselectivo de los vasos aferentes al tumor, se liberan partículas entre 100 y 300 µm en las ramas de la carótida externa no proximal y sin anastomosis con la carótida interna. La intervención quirúrgica se programa en un plazo que, dependiendo de los equipos, varía entre 24 horas y 3 días [32]. Su finalidad es reducir el tamaño del tumor, limitar la hemorragia durante la intervención y facilitar la disección. Sus indicaciones son objeto de controversia. Esta embolización, utilizada a menudo en los paragangliomas vagales, logra una buena isquemia tumoral, pero la disección resulta a menudo más difícil debido a los fenómenos inflamatorios que conlleva [6, 32]. Su utilización en los paragangliomas carotídeos es aún más discutida [32].

■ *Metástasis ganglionares*

Desde el punto de vista clínico, es frecuente la asociación de una masa de consistencia dura, fija y no movilizable a la palpación endobucal, y un síndrome doloroso de déficit neural. No es raro hallar otras adenopatías cervicales más caudales, pero de menor tamaño.

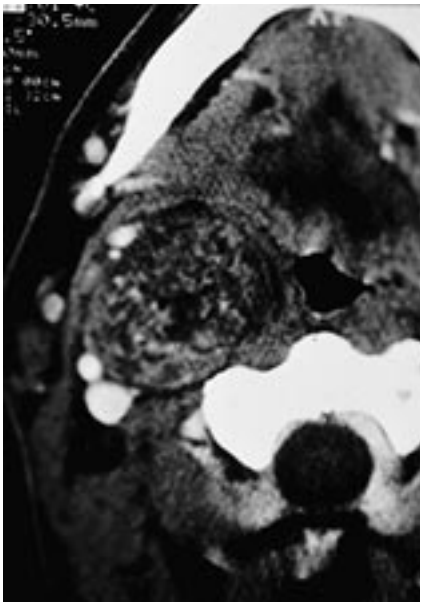

11 *Tomografía computadorizada de un tumor nervioso: masa bien delimitada, heterogénea y con escasa captación de medio de contraste. Desplazamiento vascular anterior.*

12 *Resonancia magnética, T2. Tumor nervioso: señal hiperintensa.*

Estas adenopatías se localizan delante de los músculos largos del cuello, detrás y a lo largo de la vena yugular interna, que suele estar trombosada. Rechazan la carótida, que puede aparecer infiltrada o no ser identificable en caso de tumor voluminoso. En la TC, la lesión se muestra a menudo sin límites definidos, asociada a imágenes de osteolisis *(fig. 20)*. Es heterogénea, con áreas centrales de necrosis hipodensas que contrastan con las paredes realzadas del ganglio linfático. Este estudio revela a menudo otras adenopatías cervicales metastásicas. En la RM, la necrosis central muestra una señal homogénea intermedia en T1 y variable con tendencia a hiperintensa en T2. Una invasión de este tipo contraindica toda intervención quirúrgica.

Linfoma

La masa puede ser única, sin signos asociados, o manifestarse a través de un cuadro general de fiebre, malestar, transpiración y pérdida de peso. Los ganglios parecen más homogéneos y presentan a menudo una aspecto nodular; pueden también ser infiltrantes, pero la erosión ósea es escasa *(fig. 21)*. En la RM, la señal es idéntica a la del tejido linfático adyacente *(figs. 22, 23)* [37].

Diagnóstico diferencial

ABSCESOS

Son complicaciones evolutivas de las infecciones rinofaríngeas o amigdalares, y pueden poner en peligro la vida del paciente al constituir un obstáculo a la respiración o por el riesgo de ruptura en las vías respiratorias. Se desarrollan en todos los espacios, pero son más frecuentes en el retrofaríngeo.

En estos casos, además de los signos generales, se observa trismo, odinofagia e hipersialosis. La pared faríngea está rechazada hacia adelante o hacia adentro, dependiendo de la localización del absceso.

Se acompañan a menudo de adenopatías cervicales y exigen drenaje de urgencia.

ANEURISMAS DE LA CARÓTIDA INTERNA

Pueden simular un cuadro tumoral con afectación de los pares craneales cuando la trombosis es importante. Si la TC muestra una masa redondeada e hipodensa, de realce variable, calcificaciones en la periferia, y no es posible identificar

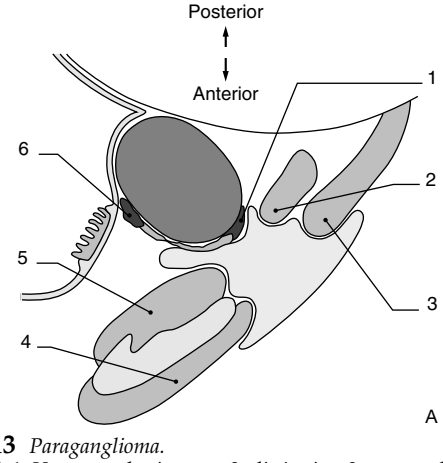

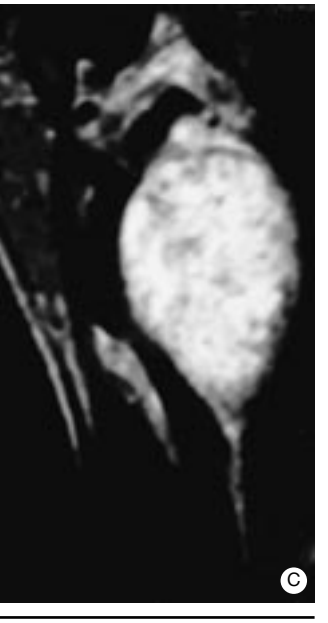

13 *Paraganglioma.*
A.1. Vena yugular interna; 2. digástrico; 3. esternocleidomastoideo; 4. masetero; 5. pterigoideo medio; 6. carótida interna.
B, C. Resonancia magnética T2, frontal, tumor nervioso: continuidad del tumor con el tronco nervioso.

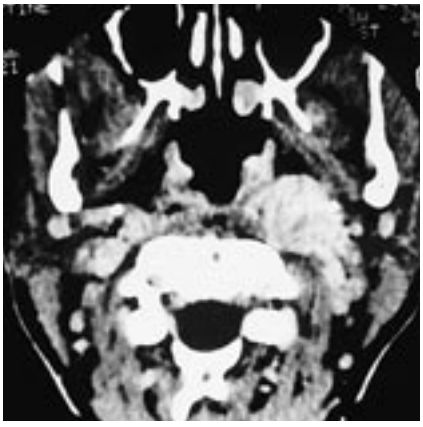

14 *Paraganglioma. Tomografía computadorizada, paraganglioma del nervio vago: captación importante del medio de contraste.*

15 *Resonancia magnética, T1, con gadolinio. Paraganglioma, masa bien delimitada, desplazamiento vascular anterior.*

16 *Resonancia magnética sagital, T2; paraganglioma, imágenes de los* flow voids.

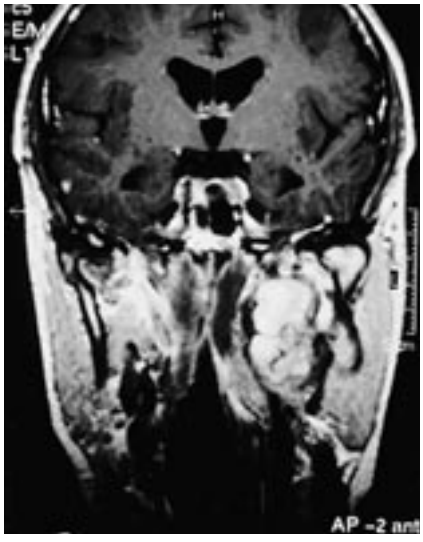

17 *Resonancia magnética sagital, T1, con gadolinio; aspecto heterogéneo, se aprecia la base del cráneo.*

18 *Arteriografía: paraganglioma del nervio vago.*

la carótida interna, debe sospecharse un aneurisma. En la RM, la señal es hipointensa en T1 y T2 y, cuando la obstrucción es incompleta, las zonas de flujo sanguíneo dan una señal hiperintensa.

TROMBOFLEBITIS DE LA VENA YUGULAR

Suelen deberse a la presencia de un catéter, pero en casos excepcionales son espontáneas. Rara vez se manifiestan como un tumor parafaríngeo aislado; por lo general se relacionan con una masa cervical y signos inflamatorios. En la fase aguda, la ecografía es muy eficaz y muestra la ampliación de la luz vascular ocupada por el trombo. En la TC aparece como una masa hipodensa rodeada por el medio de contraste y siguiendo el trayecto de la vena. En la RM, la trombosis se muestra como una señal hiperintensa en T1 y T2 en las 48 horas siguientes.

POSICIONES ANÓMALAS DE LOS VASOS

Son constitucionales o resultado de arterioesclerosis avanzada. Se manifiestan como una protuberancia submucosa en la parte

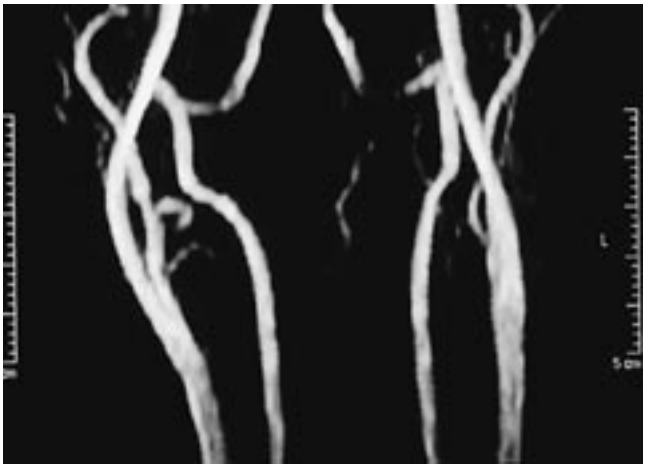

19 *Angiorresonancia magnética. Visión posterior. Paraganglioma del nervio vago: desplazamiento anterior de la carótida.*

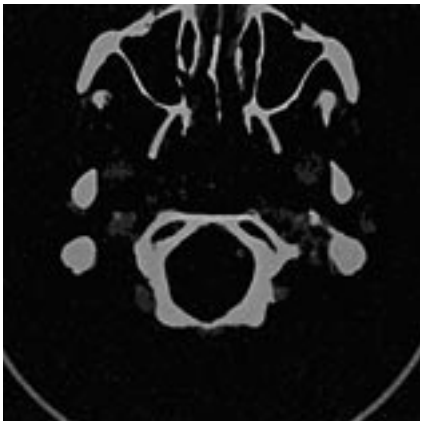

20 *Tomografía computadorizada. Adenopatía metastásica, masa retroestiloidea mal delimitada e infiltrante.*

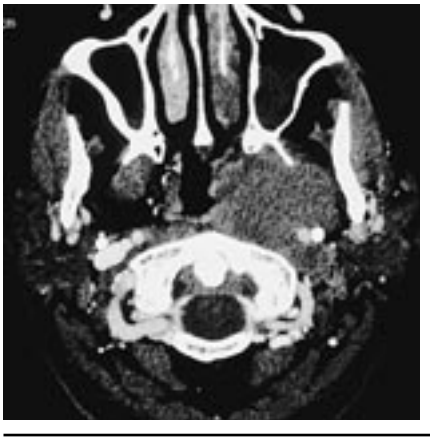

21 *Tomografía computadorizada: linfoma.*

posterior o posterolateral de la pared posterior de la faringe. El diagnóstico se realiza por palpación, al constatar su carácter pulsátil. Se distinguen bien en la TC y aún mejor en la RM [18].

Tratamiento quirúrgico

VÍAS DE ACCESO

Se han descrito varias vías de acceso a los espacios parafaríngeos: cervical, transparotídeo y cervicoparotídeo, transoral, mixta combinada cervical y transoral, ya sea por separado o en continuidad, realizando en este caso un acceso cervical y orofaríngeo con mandibulotomía. Sea cual sea la vía de acceso, la exéresis de este tipo de tumor debe obedecer a determinadas normas:

— Exponer los contornos del tumor para tener la certeza de que se ha extirpado en su totalidad.

— Identificar y proteger con total seguridad los elementos vasculonerviosos próximos al tumor.

— Ser lo menos cruenta posible.

— Establecer formalmente el diagnóstico histológico del tumor, para adaptar la magnitud de la extirpación.

22 *Resonancia magnética, T1. Linfoma, masa bastante homogénea y delimitada que se extiende hasta la base del cráneo.*

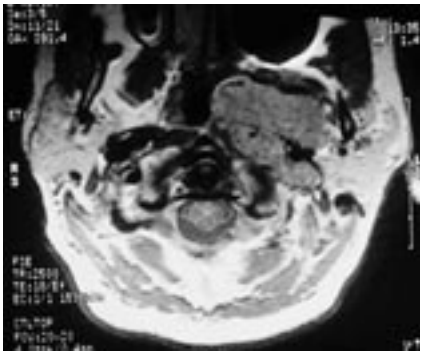

23 *Resonancia magnética de densidad de protones. Linfoma, propagación al espacio retroestiloideo.*

Vía transoral

Una vez colocado un separador mandibular o un depresor lingual autoestático, y tras separar la mucosa del vestíbulo bucal, se expone la masa protuberante y, por palpación, se localizan y marcan los extremos superior e inferior del tumor. Luego se procede a una incisión vertical con bisturí eléctrico a través del velo y del pilar anterior. Una vez despegados los bordes mucosos de la incisión, se expone la cápsula tumoral y se procede a la disección en contacto con el tumor, sin romperlo. Es importante permanecer en perfecto contacto con el tumor, sobre todo en la parte posterior y lateral, para no exponerse al riesgo de lesión vascular, ya que por esta vía el control visual de los vasos es limitado. Si el estudio preoperatorio lleva a temer este riesgo, debe realizarse siempre un acceso cervical.

Esta vía puede utilizarse para la extirpación de los pequeños tumores salivales del espacio parafaríngeo independientes de la parótida [11]. Por el contrario, no permite una buena visualización de los vasos cervicales, y el riesgo de ruptura del tumor y diseminación de las células es elevado [1, 33]. Puede también utilizarse para realizar una biopsia si se sospecha un linfoma.

Vía transparotídea

La incisión cutánea es la incisión clásica de parotidectomía, ligeramente ampliada por la parte caudal y anterior.

La exposición del tumor se desarrolla en los tiempos siguientes: después de localizar el nervio facial y proceder a la parotidectomía polar inferior, se secciona el ligamento estilomandibular y se liga la carótida externa; estas dos maniobras permiten acceder al espacio parafaríngeo y exponer el tumor. Debe mantenerse la mandíbula separada hacia adelante y hacia afuera para facilitar la liberación gradual del tumor, que se extrae poco a poco del espacio en el que se había desarrollado. La exéresis debe ser completa, evitando que la masa se fragmente. En algunos casos, la resección de la apófisis estiloides puede facilitar esta fase de la intervención [13]. Esta vía de acceso se utiliza sobre todo para los tumores parotídeos con manifestaciones parafaríngeas, y la realización de una parotidectomía total depende de los resultados del estudio histopatológico intraoperatorio [2].

Vía cervical

La incisión cutánea se traza siguiendo una cervicotomía lateral alta, transversal y curva de concavidad superior, desde el asta mayor del hueso hioides a la punta de la mastoides. La colocación de los campos quirúrgicos debe permitir en caso necesario una ampliación anterior, hasta la punta del mentón, y/o posterior siguiendo una incisión de parotidectomía, con el objetivo de localizar el nervio facial o extirpar la parótida.

La exposición del tumor se desarrolla en los tiempos siguientes:

— Liberación del borde anterior del músculo esternocleidomastoideo, desde sus inserciones en la mastoides hasta el vientre anterior del músculo omohioideo.

— Sección de la vena yugular externa, para poder rechazar el polo inferior de la parótida y exponer el vientre posterior del músculo digástrico.

— Sección del tronco tirolinguofacial, para poder separar la vena yugular interna y la glándula submaxilar, y abordar luego la bifurcación carotídea y los distintos elementos nerviosos de la región (pares craneales X, XI y XII) que deben identificarse. Los autores acostumbran a disecar las arterias carótidas y rodear cada una de ellas con cintas, sin ceñirlas, para poder intervenir rápidamente en caso de lesión accidental. Durante la disección se identifica el polo inferior del tumor, así como su punto de origen. Tras la disección de los elementos vasculonerviosos, acompañada en caso necesario de ligadura de la carótida externa, sección del músculo estilohioideo y vientre posterior del digástrico, el tumor se libera progresivamente. La exposición de su polo posterior, situado a veces muy cerca de la base del cráneo, es el momento más difícil, porque el contacto entre la neoplasia y los distintos elementos vasculonerviosos es cada vez más estrecho, sobre todo cuando la vena yugular interna está infiltrada por la masa [25, 36].

Esta vía se utiliza para los tumores nerviosos, los paragangliomas en los que se tiene la seguridad de visualizar el polo superior y los tumores que no exigen un tiempo de exéresis parotídea.

Algunos autores han propuesto ampliar este acceso mediante una mandibulotomía. Se han descrito varios tipos de mandibulotomías localizadas en el cuerpo, el gonión o la sínfisis. Su propósito es preservar el nervio alveolar inferior, evitar una lesión de la mucosa y limitar la morbilidad mediante la restauración ósea. En la osteosíntesis de la mandíbula se emplean placas de titanio para obtener una perfecta reducción de los fragmentos óseos. En caso de tumores benignos esta maniobra es necesaria sólo excepcionalmente.

Acceso cervicoparotídeo [13, 15]

Esta vía de acceso combina las ventajas de las dos anteriores y es la más utilizada, ya que ofrece una exposición más segura de los elementos vasculonerviosos, especialmente en la base del cráneo, y permite el vaciamiento ganglionar del triángulo cervical anterior en caso de neoplasias malignas. Se utiliza en presencia de tumores malignos de la parótida, tumores nerviosos y quimiodectomas voluminosos del nervio vago. La incisión es semejante a la de la parotidectomía, prolongada hacia adelante. El nervio facial se localiza en su salida a través del agujero estilomastoideo. Se realiza una parotidectomía polar inferior o subfacial bajo la rama cervicofacial, y se accede al eje vasculonervioso tras un vaciamiento celuloganglionar subdigástrico limitado. En caso de un tumor preestiloideo, se liga la carótida externa como se ha descrito más arriba, y se secciona el ligamento estilomandibular. Ante un tumor retroestiloideo, puede ser necesario seccionar el vientre posterior del músculo digástrico a la altura de la mastoides, el músculo estilohioideo y, en ocasiones, desinsertar el diafragma musculoligamentoso estiloideo.

Vías de acceso combinadas

Vía de acceso combinada transoralexterna

Para la extirpación de tumores voluminosos puede asociarse la vía transoral y la cervical o transparotídea. En estos casos, el tumor se diseca por vía externa y se extrae por la boca [1]. Los autores no han recurrido nunca a esta técnica.

Vía de acceso combinada cervical-transfaríngea o *mandibular swing*

Esta vía de acceso combinada se reserva para los tumores de grandes dimensiones, muy vascularizados y en los que se desea visualizar ampliamente la base del cráneo. Suele ser necesaria una traqueotomía. La incisión cervical se prolonga por encima de la sínfisis del mentón con sección labial o cervical bimastoidea en *degloving*. Se accede a la mandíbula. La mandibulotomía es vertical, en «escalón» o en «zigzag», por delante de la salida del nervio dentario inferior. El piso de la boca se incide con el bisturí eléctrico a lo largo del surco gingivogloso, hasta el pilar anterior. Se identifican y protegen los nervios lingual e hipogloso. La tracción sobre las ramas de la mandíbula permite abrir ampliamente la región faringobucal. Se identifican las carótidas interna y externa y se separan mediante cintas. Este acceso permite una visualización óptima de los espacios retroestiloideos y de la base del cráneo. Una vez extirpado el tumor, se procede a la osteosíntesis de la mandíbula mediante placas y tornillos.

Esta vía de acceso presenta varios inconvenientes: exige una traqueotomía, causa con frecuencia un déficit transitorio del nervio lingual, y deja una cicatriz muy poco estética, así como posibles trastornos de la abertura de la boca que a veces persisten mucho tiempo [7, 36, 43].

INDICACIONES

Sólo se abordarán los casos más frecuentes.

Adenomas pleomorfos

El objetivo del tratamiento quirúrgico es, además de la exéresis de la masa tumoral, la realización de una parotidectomía total. El tumor se extrae por «enucleación» tras la parotidectomía polar inferior o exofacial y, una vez obtenida la confirmación histopatológica, se completa la parotidectomía. Las vías transparotídea y cervicoparotídea son las más adecuadas [2]. Debe proscribirse la vía transoral, ya que no permite confirmar la exéresis completa del tumor y el riesgo de fragmentación es importante, factores que propician ulteriores recidivas. Por último, el control visual de las estructuras vasculares es incierto, sobre todo en la exéresis de tumo-

res voluminosos [13, 15, 29]. La mandibulotomía, propugnada por algunos autores, parece una medida exagerada, ineficaz y con un alto riesgo de secuelas [13].

Tumores nerviosos

La exéresis de un tumor nervioso exige una vía de acceso de amplitud suficiente para controlar visualmente el eje vascular, evitar una lesión nerviosa y proceder a la ablación completa por debajo de la base del cráneo. Las vías cervical y cervical ampliada se adaptan a estas exigencias. La dificultad de la intervención quirúrgica, en concreto la disección de la carótida interna, y la certeza de una extirpación completa dependen de la extensión cefálica del tumor bajo la base del cráneo.

Paraganglioma del nervio vago

Esta intervención, asociada actualmente a una embolización en las 48 horas anteriores, suele realizarse por vía cervical o cervical ampliada [14, 32]. El eje vascular carotídeo interno y externo se controla mediante la colocación de cintas. Tras disecar el tumor en sentido caudocefálico y desviar el nervio hipogloso, se secciona el nervio vago en la parte baja y se moviliza progresivamente la neoplasia. Se identifica el tronco del X par craneal por encima del tumor y se secciona. La disección de la carótida interna plantea pocos problemas en la parte inferior del paraganglioma, a diferencia de la parte superior, situada inmediatamente por debajo de la base del cráneo.

Cualquier referencia a este artículo debe incluir la mención del artículo original: Makeieff M, Quaranta N et Guerrier B. Tumeurs parapharyngées. Encycl Méd Chir (Editions Scientifiques et Médicales Elsevier SAS, Paris, tous droits réservés), Oto-rhino-laryngologie, 20-605-C-10, 2000, 14 p.

Bibliografía

[1] Allison RS, Van Der Waal I, Snow GB. Parapharyngeal tumors: a review of 23 cases. *Clin Otolaryngol* 1989 ; 14 : 199-203

[2] Bass RM. Approaches to the diagnosis and treatment of tumors of the parapharyngeal space. *Head Neck Surg* 1982 ; 4 : 281-289

[3] Batsakis JG, Sneige N. Parapharyngeal and retropharyngeal space diseases. *Ann Otol Rhinol Laryngol* 1989 ; 98 : 320-321

[4] Black FO, Myers EN, Parnes SM. Surgical management of chemodectomas. *Laryngoscope* 1984 ; 94 : 20-27

[5] Carr RJ, Bowerman JE. A review of tumors of the deep lobe of the parotid salivary gland. *Br J Oral Maxillofac Surg* 1986 ; 24 : 155-168

[6] Carrau RL, Myers EN, Johnson JT. Management of tumors arising in the parapharyngeal space. *Laryngoscope* 1990 ; 100 : 583-589

[7] De Campora E, Camaioni A, Calabrese V, Corradini C, Croce A, d'Agnone N. Conservative trans-mandibular approach in the surgical treatment of tumors of the parapharyngeal space. *J Laryngol Otol* 1984 ; 98 : 1225-1229

[8] Elias MM, Balm AJ, Peterse JL, Keus RB, Hilgers FJ. Malignant schwannoma of the parapharyngeal space in von Recklinghausen's disease: a case report and review of the literature. *J Laryngol Otol* 1993 ; 107 : 848-852

[9] Ferlito A, Pesavento G, Recher G, Nicolai P, Narne S, Polidoro F. Assessment and treatment of neurogenic and non-neurogenic tumors of the parapharyngeal space. *Head Neck Surg* 1984 ; 7 : 32-43

[10] Freling NJ, Molenaar WM, Vermey A, Mooyaart E, Panders AK, Annyas AA et al. Malignant parotid tumors: clinical use of MR imaging and histologic correlation. *Radiology* 1992 ; 185 : 691-696

[11] Goodwin WJ, Chandler JR. Transoral excision of lateral parapharyngeal space tumors presenting intraorally. *Laryngoscope* 1988 ; 98 : 266-269

[12] Green JD, Olsen KD, DeSanto LW. Neoplasms of the vagus nerve. *Laryngoscope* 1988 ; 98 : 648-654

[13] Guerrier B, Makeieff M, Crampette L, Mouketou JB. Traitement chirurgical des tumeurs du lobe profond de la parotide. À propos de 33 cas. *Cah ORL* 1994 ; 29 : 265-271

[14] Guerrier B, Makeieff M, Louche C, Mouketou JB, Crampette L. Paragangliomes cervicaux. Résultats à propos d'une série de 33 patients. *J Chir* 1995 ; 132 : 287-294

[15] Guerrier Y. Traité de technique chirurgicale ORL et cervico-faciale. Tome 4 : Cou et cavité buccale. Paris : Masson, 1988

[16] Guneri A, Gunbay MU, Guneri EA, Ceryan K, Sutay S. Management of parapharyngeal space cysts. *J Laryngol Otol* 1994 ; 108 : 795-797

[17] Horvath M, Plas H, Termote JL, Lemahieu S, Wilms G. Thyroid-related papillary carcinoma presenting as a cystic lesion in the parapharyngeal space. *Rofo Fortschr Geb Rontgenstr Neuen Bildgeb Verfahr* 1991 ; 155 : 373-374

[18] Jackel M. Anatomic variant of the internal carotid artery as differential parapharyngeal space-occupying lesions diagnosis. *HNO* 1997 ; 45 : 1018-1021

[19] Keane WM. Tumors of the parapharyngeal space. In : Gates G ed. Current therapy in Otolaryngology Head and Neck Surgery (6th edition). St Louis : CV Mosby, 1998 : 242-246

[20] Leverstein H, Castelijns JA, Snow GB. The value of magnetic resonance imaging in the differential diagnosis of parapharyngeal space tumors. *Clin Otolaryngol* 1995 ; 20 : 428-433

[21] Lofchy NM, Stevens JK, Brown DH. Three-dimensional imaging of the parapharyngeal space. *Arch Otolaryngol Head Neck Surg* 1994 ; 120 : 333-336

[22] Maniglia A, Chandler JR, Goodwin WJ. Schwannomas of the parapharyngeal space and jugular foramen. *Laryngoscope* 1979 ; 89 : 1405-1414

[23] Miller FR, Wanamaker JR, Lavertu P, Wood BG. Magnetic reasonance imaging and the management of parapharyngeal space tumors. *Head Neck Surg* 1996 ; 18 : 67-77

[24] Mondal A, Raychoudhur BK. Peroral fine needle aspiration cytology of parapharyngeal space lesions. *Acta Cytol* 1993 ; 37 : 694-698

[25] Olsen KD. Tumors and surgery of the parapharyngeal space. *Laryngoscope* 1994 ; 104 : 1-28

[26] Ostfeld EJ, Wiesel JM, Rabinson S, Auslander L. Parapharyngeal (retrostyloid)-third branchial cleft cyst. *J Laryngol Otol* 1991 ; 105 : 790-792

[27] Patey DH, Thackray AC. The pathological anatomy and treatment of parotid tumors with retropharyngeal extensions (dumb-bell tumors) with a report of 4 personal cases. *Br J Surg* 1957 ; 44 : 352-358

[28] Pearlman SJ, Lawson W, Biller HF. Occult medullary carcinoma of the thyroid presenting as neck and parapharyngeal metastases. *Otolaryngol Head Neck Surg* 1988 ; 99 : 509-512

[29] Pensak ML, Gluckman JL, Shumrick KA. Parapharyngeal space tumors: an algorithm for evaluation and management. *Laryngoscope* 1994 ; 104 : 1170-1173

[30] Persky MS, Berenstein A, Cohen NL. Combined treatment of head and neck vascular masses with pre-operative embolization. *Laryngoscope* 1984 ; 94 : 20-27

[31] Sack MJ, Weber RS, Weinstein GS, Chalian AA, Nisenbaum HL, Yousem DM. Image-guided fine-needle aspiration of the head and neck. Five-year experience. *Arch Otolaryngol Head Neck Surg* 1998 ; 124 : 1155-1161

[32] Schroth G, Haldemann AR, Mariani L, Remonda L, Raveh J. Preoperative embolization of paragangliomas and angiofibromas. *Arch Otolaryngol Head Neck Surg* 1996 ; 122 : 1320-1325

[33] Shoss SM, Donovan DT, Alford BR. Tumors of the parapharyngeal space. *Arch Otolaryngol* 1985 ; 111 : 753-757

[34] Sitornak JJ, Loree TR, Penetrante R. Papillary carcinoma of the thyroid metastatic to the parapharyngeal space. *Ear Nose Throat J* 1997 ; 76 : 342-344

[35] Som PM, Biller HF, Lawson W. Parapharyngeal space masses. An updated protocol based upon 104 cases. *Radiology* 1988 ; 153 : 149-156

[36] Som PM, Biller HF, Lawson W. Tumors of the parapharyngeal space. Preoperative evaluation, diagnosis and surgical approaches. *Ann Otol Rhinol Laryngol* 1981 ; 90 : 3-15

[37] Som PM, Curtin HD. Lesions of the parapharyngeal space. Role of MR imaging. *Otolaryngol Clin North Am* 1995 ; 28 : 515-542

[38] Tom BM, Rao VM, Guglielmo F. Imaging of the parapharyngeal space: anatomy and pathology. *Arch Otolaryngol Head Neck Surg* 1994 ; 120 : 333-336

[39] Veitch D, Rogers M, Blanshard J. Parapharyngeal mass presenting with sleep apnea. *J Laryngol Otol* 1989 ; 103 : 961-963

[40] Ward PH, Jenkins HA, Hanafee WN. Diagnosis and treatment of carotid body tumors. *Ann Otol Rhynol Laryngol* 1978 ; 87 : 614-620

[41] Yen PT, Lee FP, Huang TS. Von Recklinghausen's disease with involvement of right parapharyngeal space: report of a case. *J Formos Med Assoc* 1991 ; 90 : 1018-1021

[42] Yousem DM, Sack MJ, Scanlan KA. Biopsy of parapharyngeal space lesions. *Radiology* 1994 ; 193 : 619-622

[43] Yumoto E, Okamura H, Yanagihara N. Transmandibular transpterygoid approach to the nasopharynx, parapharyngeal space, and skull base. *Ann Otol Rhinol Laryngol* 1992 ; 101 : 383-389